

**Tường thuật CLB TTK
ngày 07/11/2015
tại BV CTCH-PHCN 1A LTK**

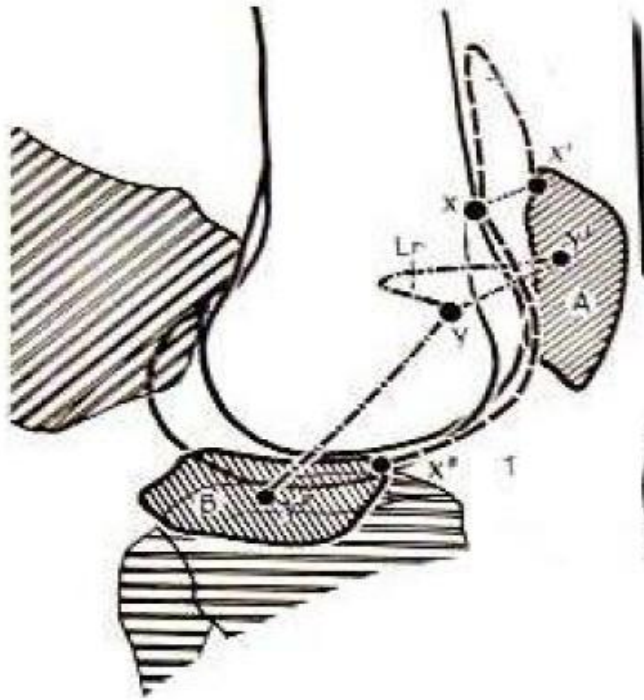
Hồ Quang Hưng

11/12/2015

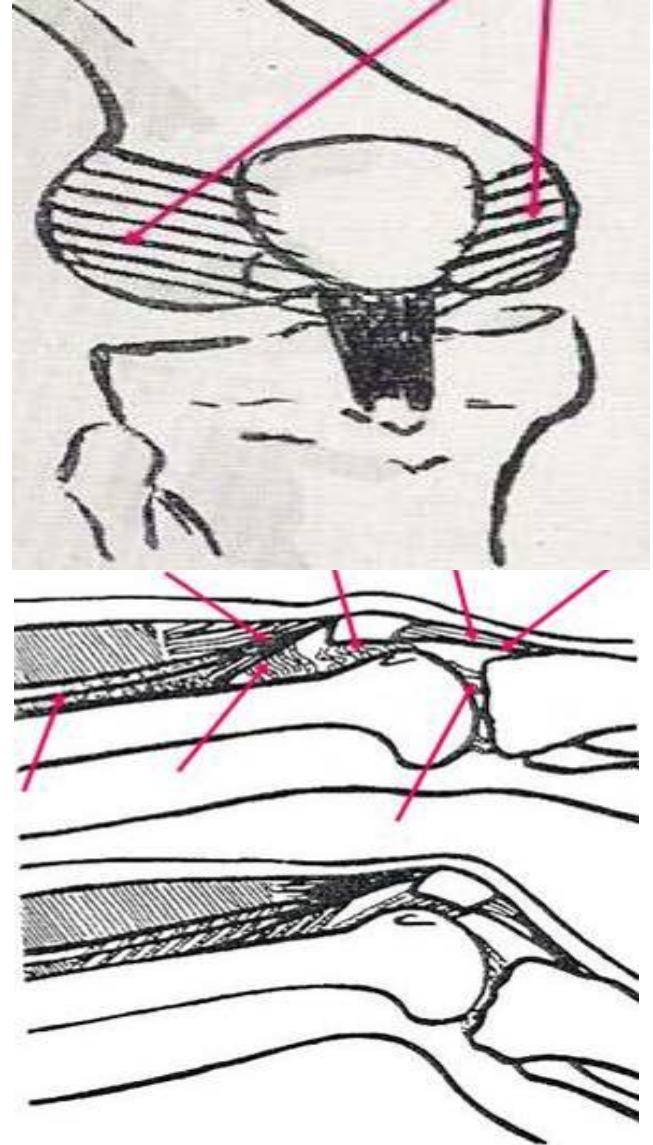
Chương trình

- 09g00 - 09g20: *Can thiệp phẫu thuật sớm ở trẻ bại não.*
 - *Prof. Dr. Manlio Ottonello*
 - *Chief of Rehabilitative Plastic Surgery S. Corona Hospital Pietra Lingure (SV) Italtel.*
- 09g20 - 09g40: *Nhân trường hợp mổ giải phóng cứng khớp gối sau chấn thương.*
 - *Ts Bs Nguyễn Vĩnh Thống – BV Saigon ITO*
- 09g40 - 10g00: *Phẫu thuật làm vận động gối ở trẻ em và sau chấn thương ở người lớn.*
 - *TS Nguyễn Tiến Lý BV Chỉnh hình và phục hồi chức năng TPHCM*
- 10g00 - 10g20: *Đánh giá kết quả mổ nội soi giải phóng cứng gối tại BV CH và PHCN Đà Nẵng*
 - *BS Hà Xuân Vũ – BV CTCH PHCN Đà Nẵng*
- 10g20 - 10g40: *Kết quả theo dõi tối thiểu 2 năm điều trị bàn chân khoèo vô căn bằng phương pháp Ponseti.*
 - *Ts Bs Võ Quang Đình Nam – BV Chấn thương Chỉnh hình*
- 10g40 - 11g00: *Gây tê thần kinh đùi trong phẫu thuật chi dưới*
 - *Bs CKI Vũ Quyết Mạnh*
- 11g00 - 11g10: *Kết quả bước đầu chỉnh vẹo cột sống tiên phát bằng áo nẹp Caen tại BVCHPHCN TPHCM*
 - *Bs Trịnh Minh Tú*
- 11g10 - 11g20: *Dụng cụ chỉnh hình trong điều trị chấn thương, di chứng chấn thương và bệnh lý.*
 - *Bs CKI Huỳnh Ngọc Phúc*

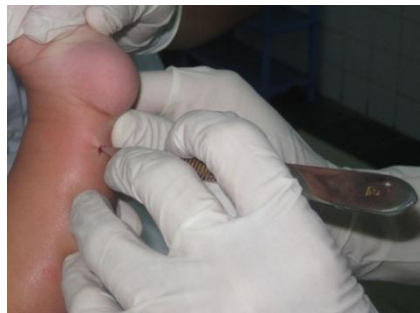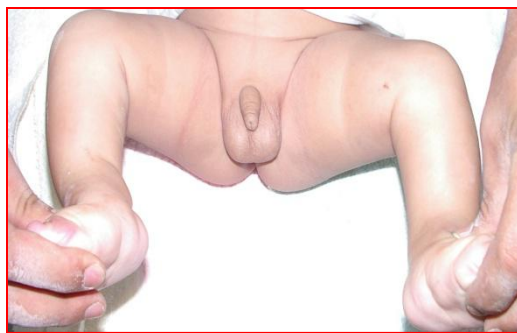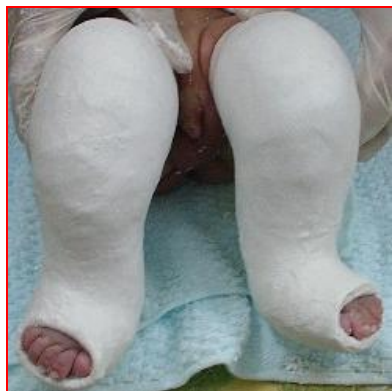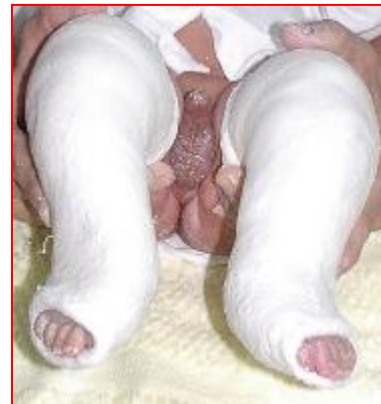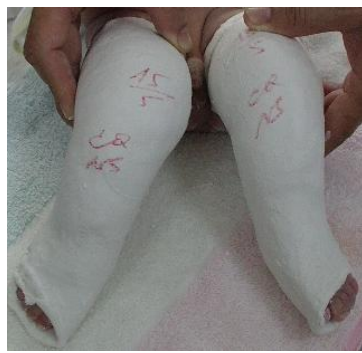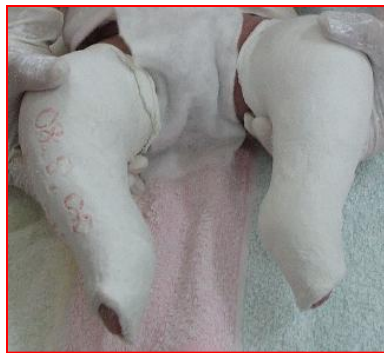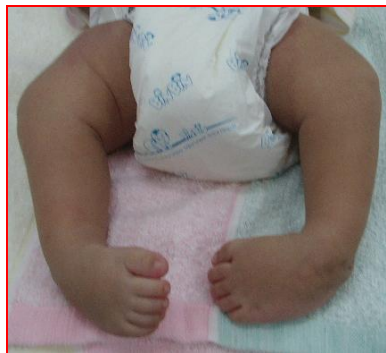Các nguyên nhân gây cứng gối



Ngách hoạt dịch khoang tứ đầu cho phép bánh chè di động với biên độ rất rộng.

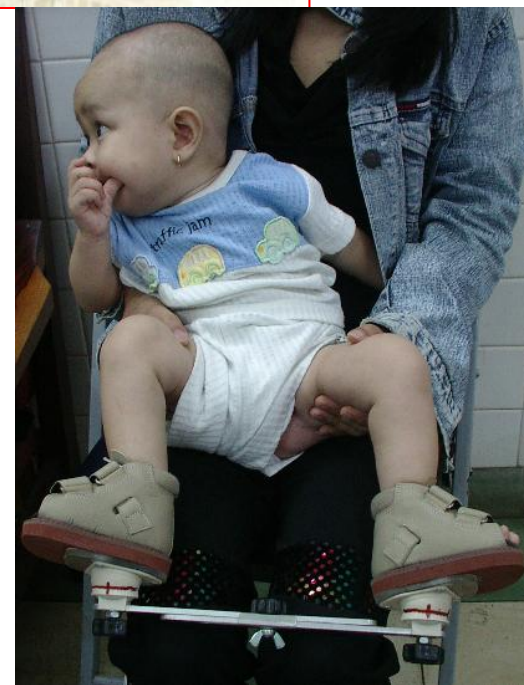

Ponsetti tái phát thường do không tuân thủ nẹp đêm Dennis Brown




Hầu hết phải
cắt gân gót

Modified DB
brace



Chân giả



Bộ máy duỗi khóa gối nhờ lò xo để tránh sụm gối, giúp tiết kiệm sức lực



Bộ máy giảm sóc khi chạm gót nhờ lò xo và khóa trung tính cổ chân cuối thì trụ

Dụng cụ chỉnh hình

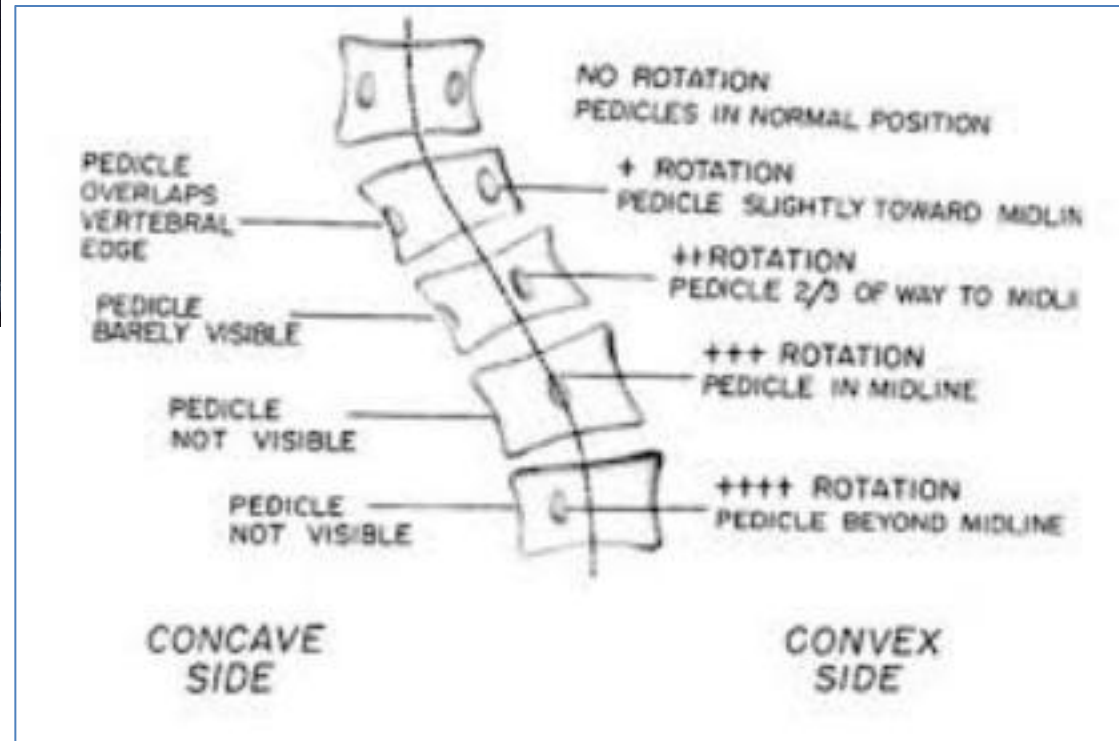
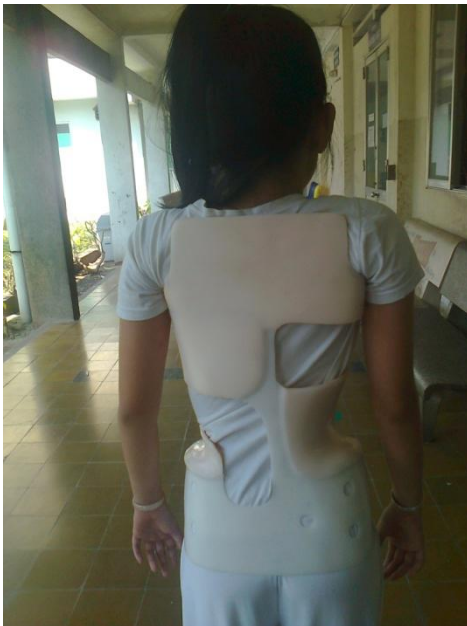
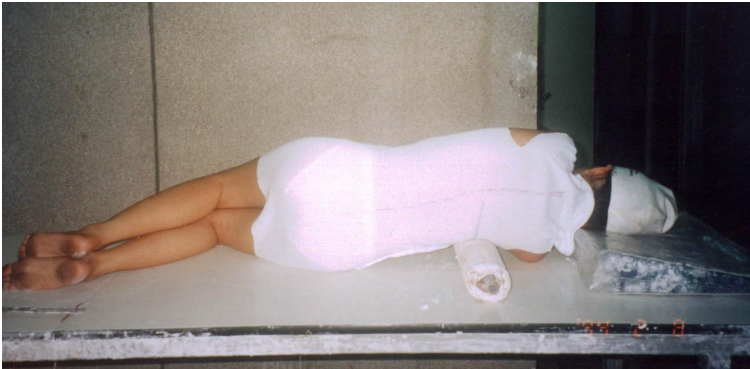
Miếng lót bàn chân bằng sợi cac-bon



Nẹp gối chống ưỡn

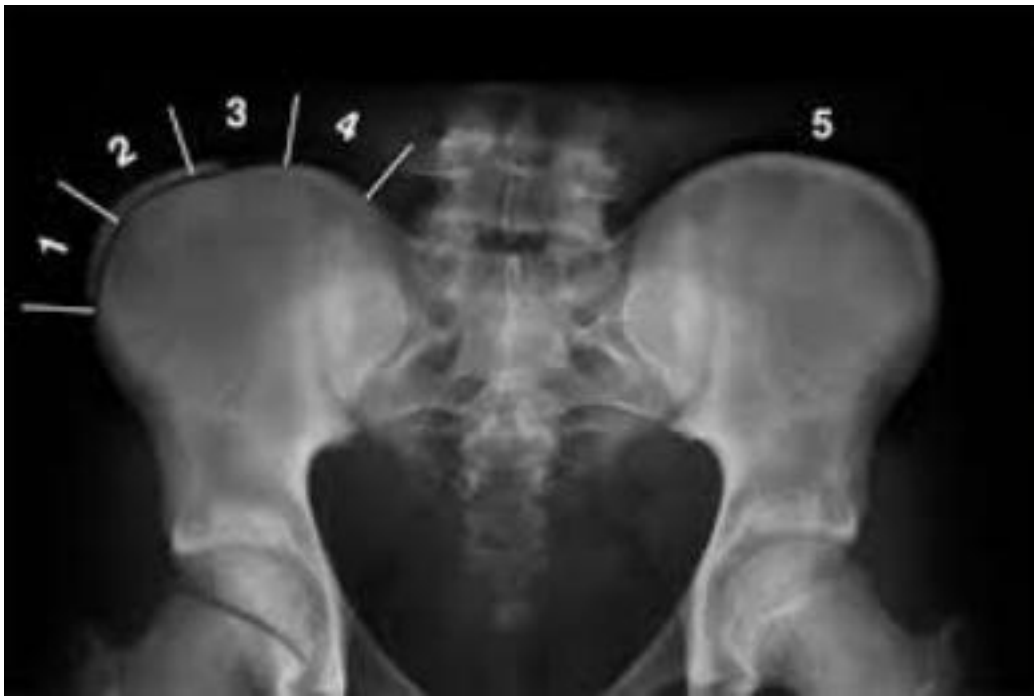Áo nẹp cho vẹo cột sống tiên phát



Độ xoay đốt đỉnh theo PP Nash-Moe

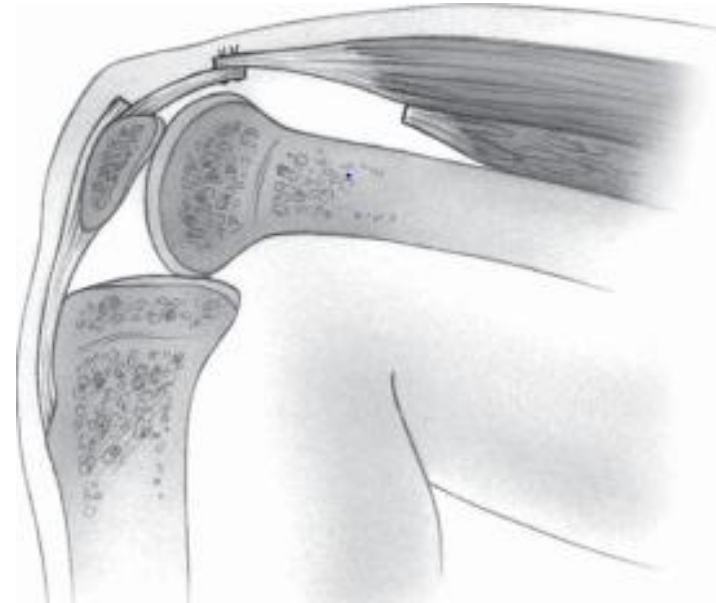
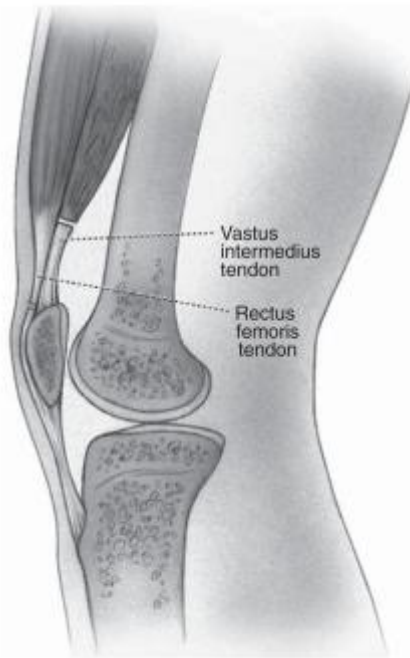
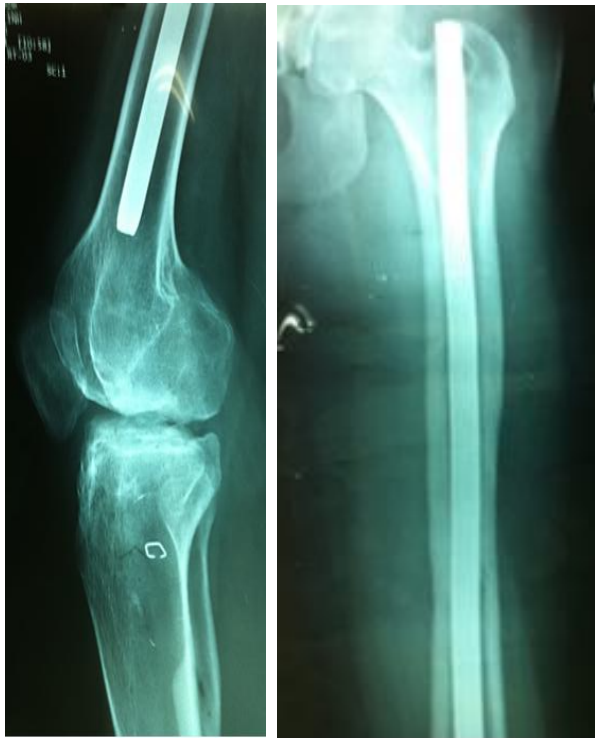Áo nẹp cho vẹo cột sống tiên phát

Phân độ trưởng thành theo Risser



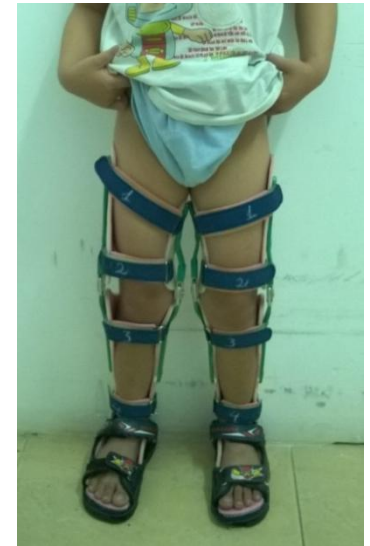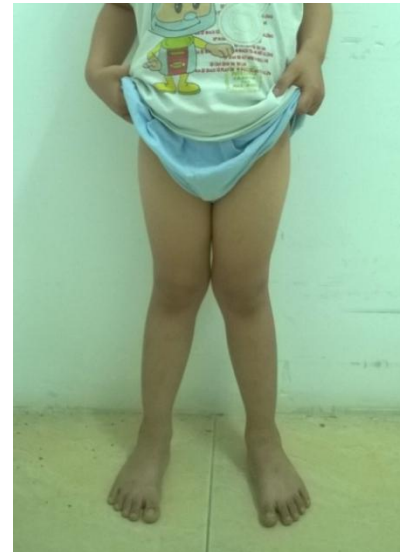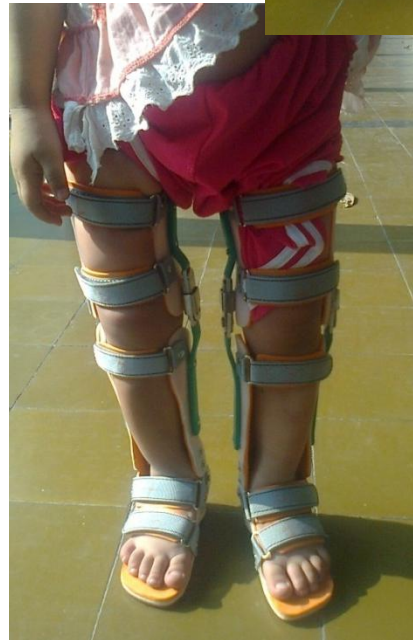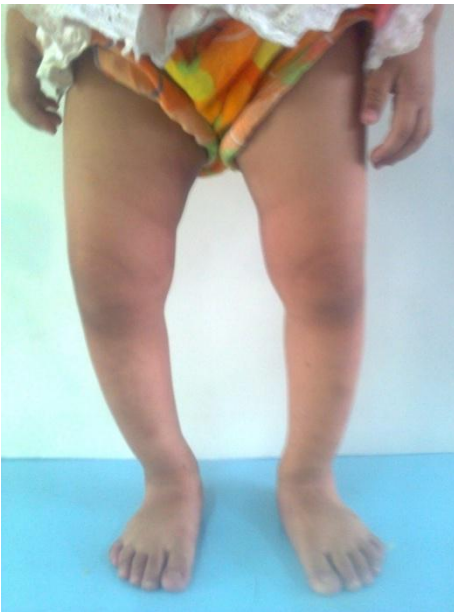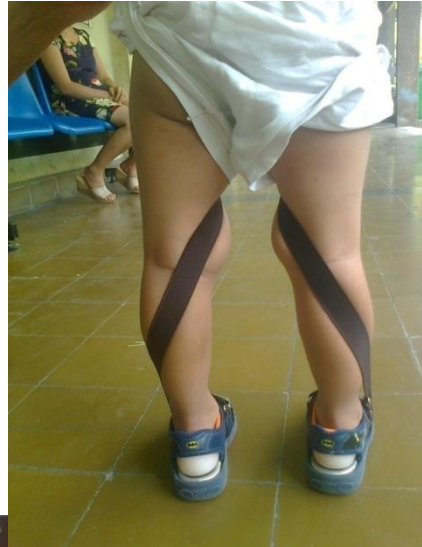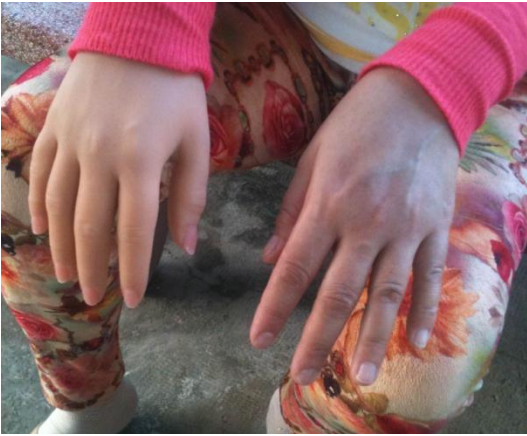- Tập luyện PHCN
- Thời gian mang áo nẹp: 16 giờ / ngày
- Tái khám: Sau 3-6 tháng
- Thay áo nẹp: Sau 6 tháng
- Tiên lượng cải thiện tốt sau 3 tháng - 1 năm:
 - Trẻ có độ trưởng thành xương thấp (Risser 0,1)
 - Chưa có kinh nguyệt ở nữ
 - Độ mềm dẻo cột sống tốt
 - Độ xoay cột sống ít

Rectus femoris lengthening khi giải phóng gối



Cứng gối sau gãy 1/3 giữa
xương đùi, đóng đinh Kuntcher

Dụng cụ chỉnh hình



Nẹp chỉnh hình cho chân vòng kiềng (bow knee) hay chân chữ X (knock knee)

- BS Hưng: mới, khó thực hiện vì nẹp chỉ đi qua một khớp nên điểm tựa khó đạt
- BS Mẫn: cần chọn đúng bệnh không phải là phát triển sinh lý, bên CTCH nhi có phương pháp bó bột
- BS Ánh: tuân theo nguyên tắc điều chỉnh áp lực lên sụn tiếp hợp

“Ông bạn già” luôn làm gương



Slide tiếng Anh, nói tiếng Việt