

Trình ca lâm sàng

Vật lý trị liệu cho một bệnh nhân
áp-xe phổi có suy tim

Hồ Quang Hưng
Viên Lập Phương
13/8/2013

1987, Tây Ninh

Suy thận 10 năm, mổ thay thận ngày 27/5/2013. Sau mổ diễn tiến tốt. Cuối T6/2013, đau ngực phải, suy hô hấp, sau đó phát hiện abces phổi

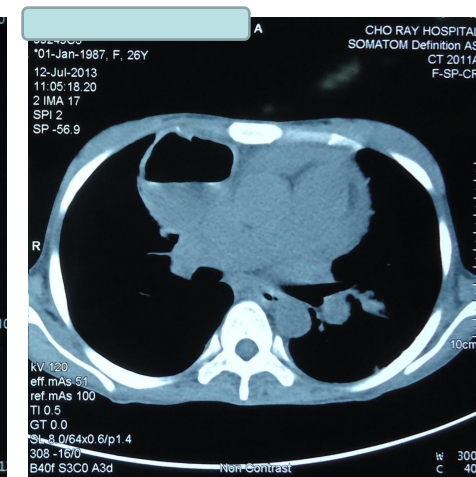
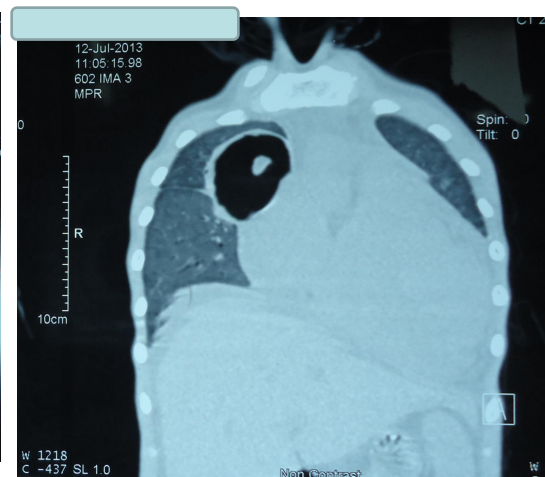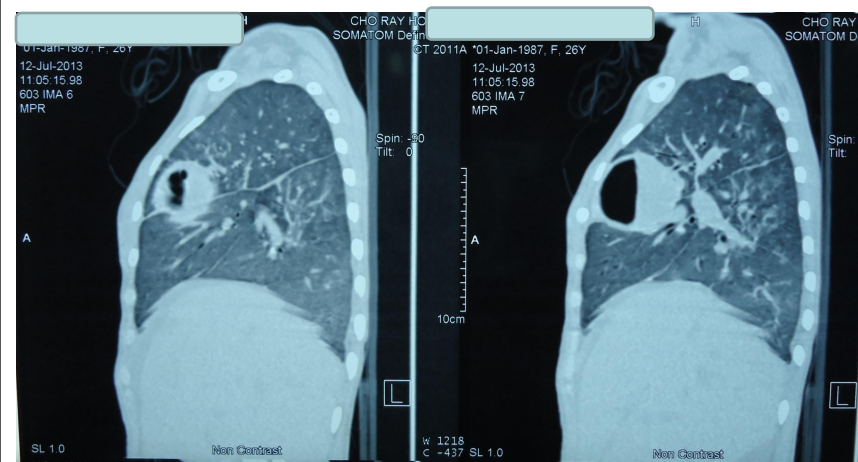
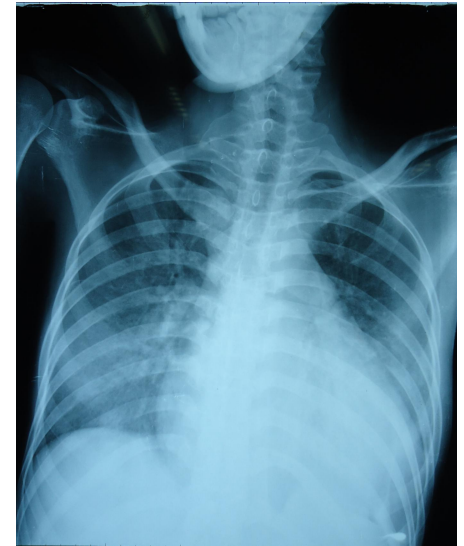
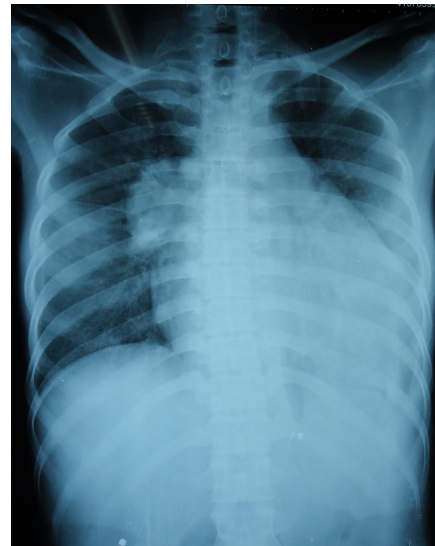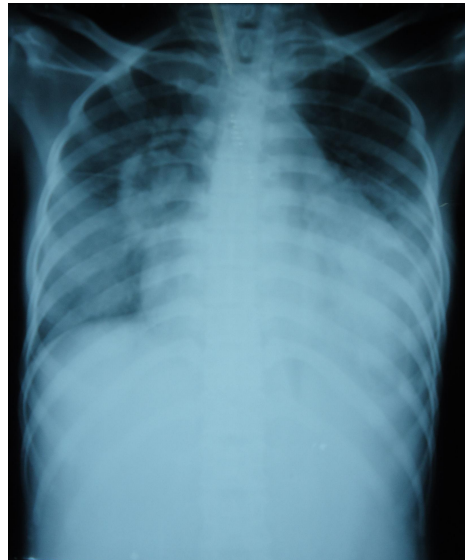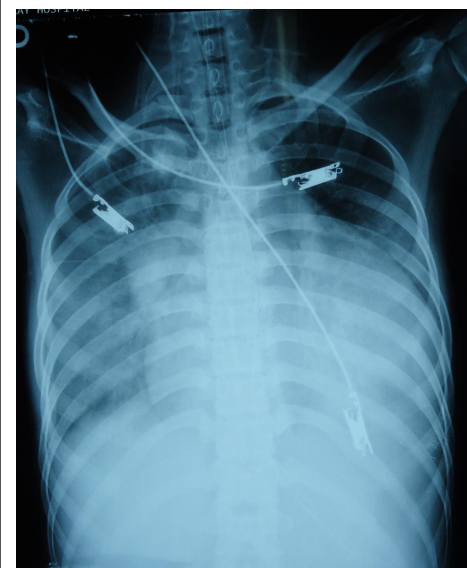
Ngày	Lượng giá	Điều trị
T2- 15/7/2013 T3- 16/7/2013	1m65, nặng 38kg. BMI = 13.9 M94l/p, thở nông 30l/p, Oxymask 10l/p, không sốt Tiểu 2 lít/ngày Hb 7mg% SÂ tim: EF=39%, tăng áp phổi 57mmHg, hở 2-3 lá Âm phế bào nghe kém phần trước phổi phải. Lồng ngực di động kém	Dẫn lưu tư thế: nằm nửa ngửa Tập thở: ACBT, thở cơ hoành, di động lồng ngực Khạc đàm Vận động cột sống Co cơ tứ đầu 10 cái mỗi bên Sau tập phổi nghe rõ hơn, khạc đàm mủ
T4-17/7/2013	Khỏe hơn M84l/p, thở 26l/p, Oxymask 10l/p Âm phế bào rõ hơn	Tập hô hấp như trên Co cơ tứ đầu 20 cái mỗi bên
T5- 18/7/2013	Mệt do đi lại nhiều hơn M108l/p, thở 34l/p, Oxymask 10l/p, Spo2=100% RRPN rõ	Tập thở ngồi Co cơ tứ đầu 10 cái mỗi bên
T3- 23/7/2013	Hôm qua BN lên cơn động kinh, td huyết khối tĩnh mạch nội sọ/MRI M94l/p, Thở 30l/p, Oxy 5l/p qua canulla Không yếu liệt, RRPN rõ	Tập vận động tư thế nằm vì mệt
T3- 30/7/2013	Khó thở phải ngồi M136l/p, Thở 40l/p, oxy mask 10l/p Bụng báng, chướng nhiều	Vận động tay chân nhẹ nhàng
T4-	Tử vong do abces não (nghe BS Hiền kể)	

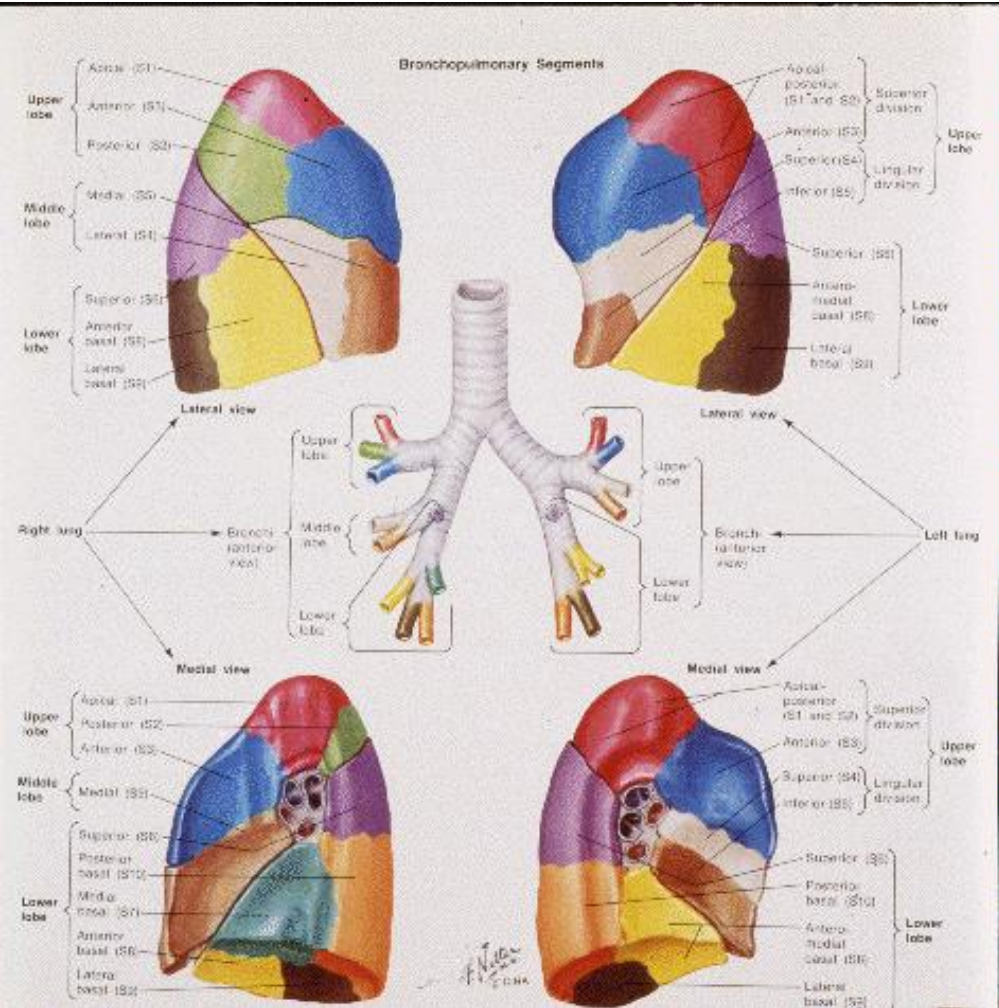
21/6/13

15/7/13

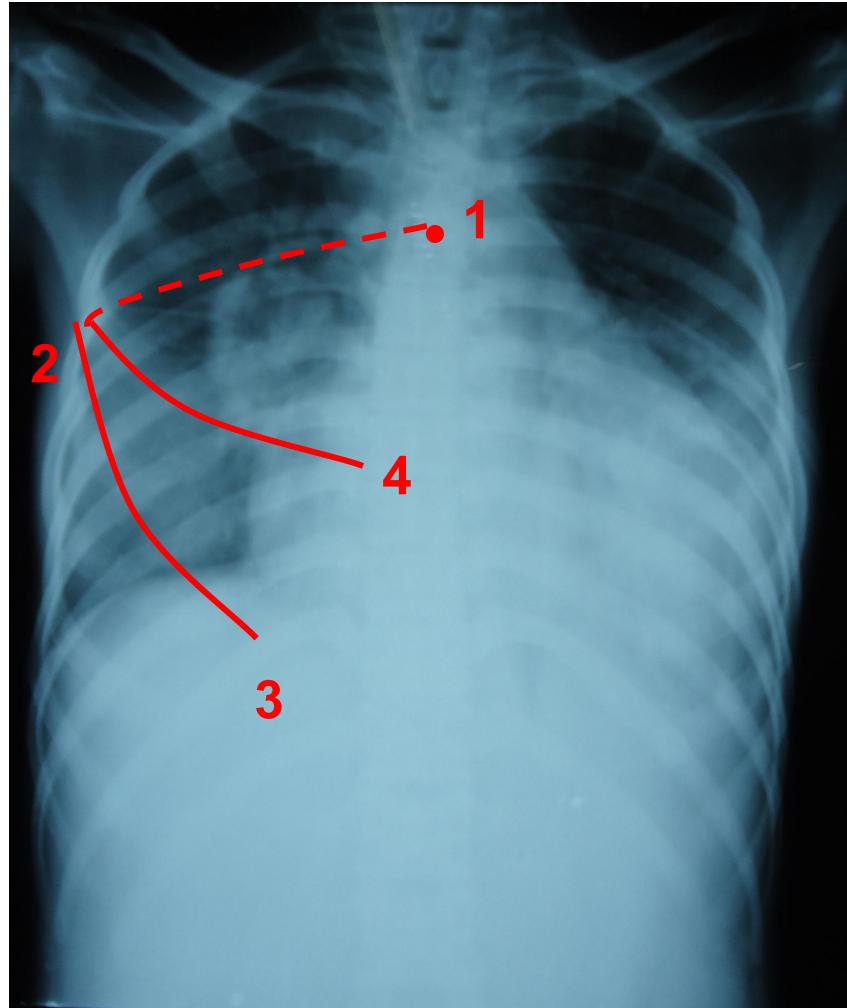
20/7/13

22/7/13

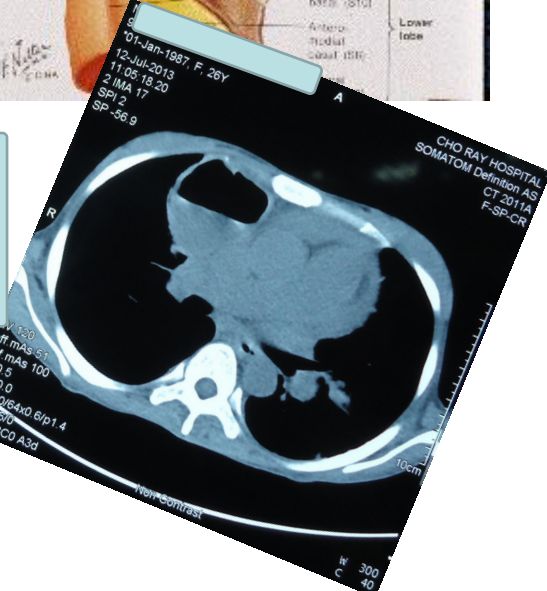
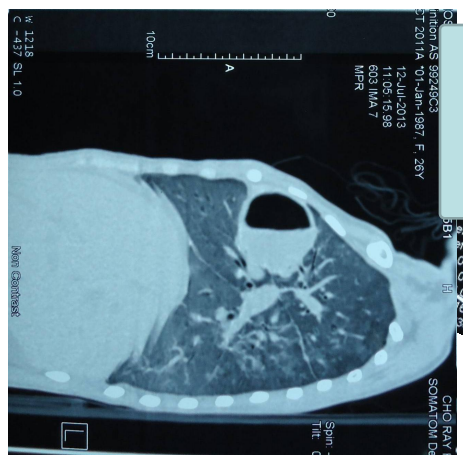
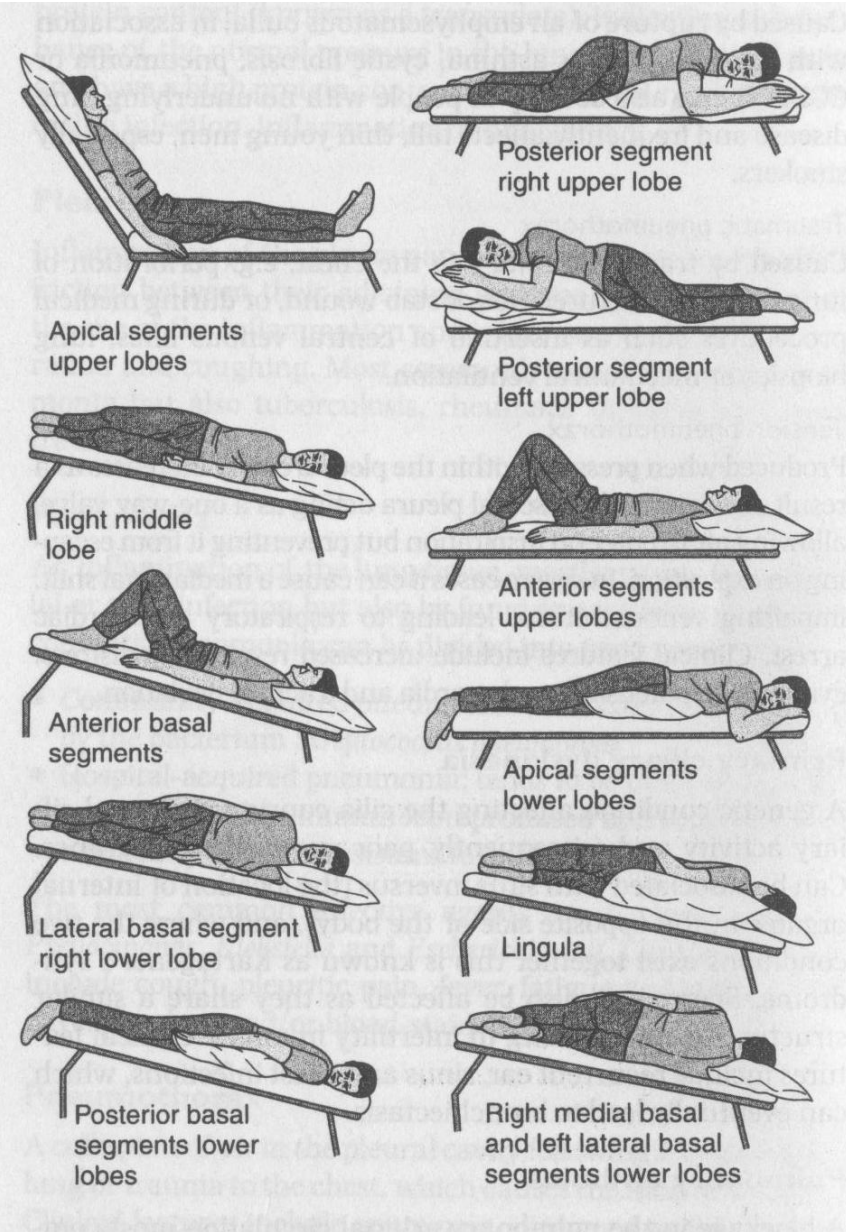
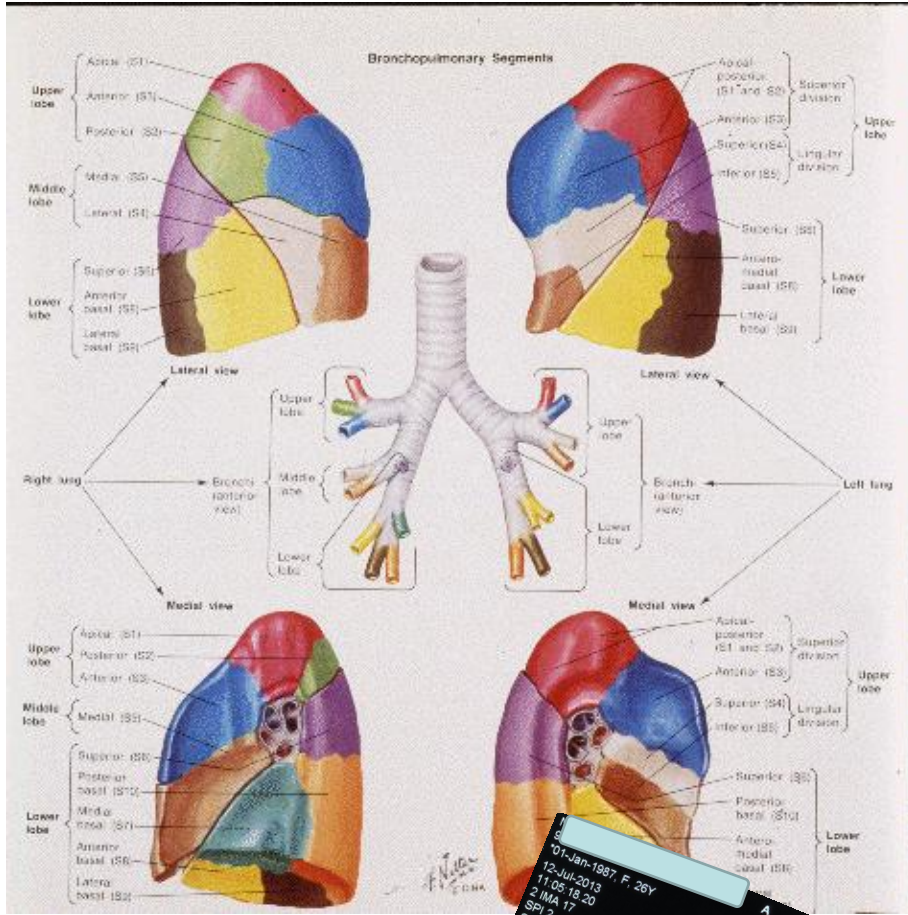




Source: depts.washington.edu



- 1: Posterior - T3-4
- 2: Mid-axilla - rib 4-5
- 3: Anterior – rib 6
- 4: Anterior – rib 4



Reference:
 Kenyon J, Keyon K (2004). The physiotherapist's pocket book. Section 3

Tóm tắt

- Xác định vùng phổi xấu bằng lâm sàng và hình ảnh học
- VLTL cho áp-xe phổi bao gồm:
 - Dẫn lưu tự thể
 - Phục hồi chức năng hô hấp
 - Tăng cường sức khỏe toàn thân
- Vấn đề tim mạch làm PHCN hô hấp phức tạp hơn