

ĐẤT MUI CA MAU

GPS 0001

MỐC

TỌA ĐỘ

QUỐC GIA

27/05/2011



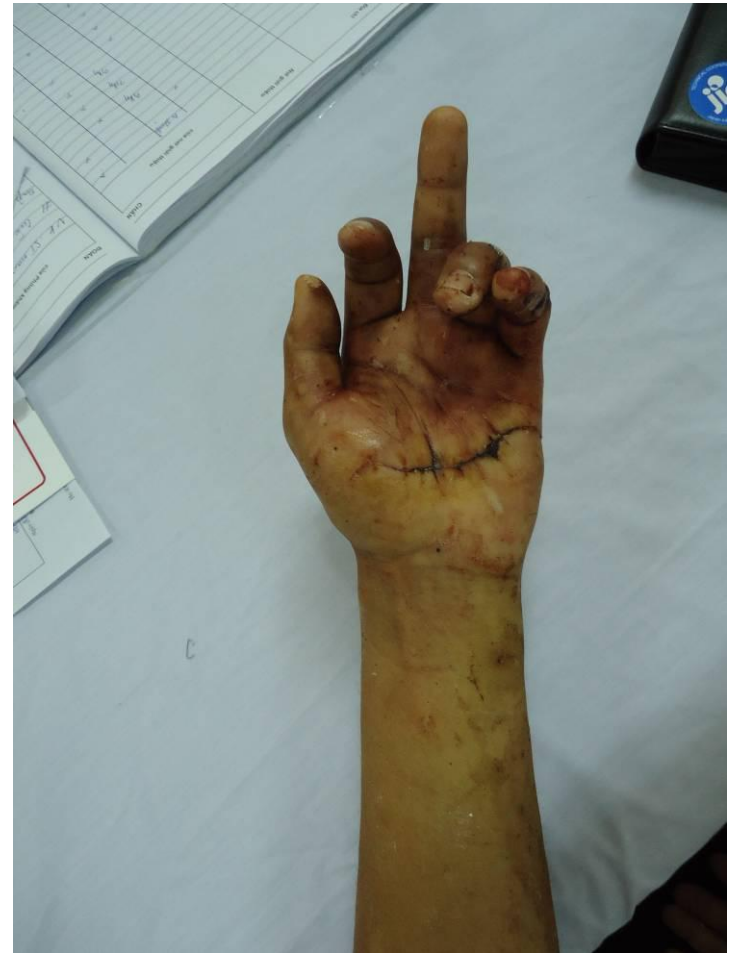Đứt gân gấp bàn tay
Những **lưu ý** khi tập VLTL

Hồ Quang Hưng

27/09/2011

Mất cung sinh lý bàn tay

- Nam, 21 T, Tiền Giang
- Vết thương đứt gọn, đứt gân gấp 5 ngón 16 ngày
- Sau mổ chỉ mang nẹp căng bàn tay, không dây thun bảo vệ
- Nay (3 tuần) bỏ luôn nẹp



Những câu hỏi quan trọng:

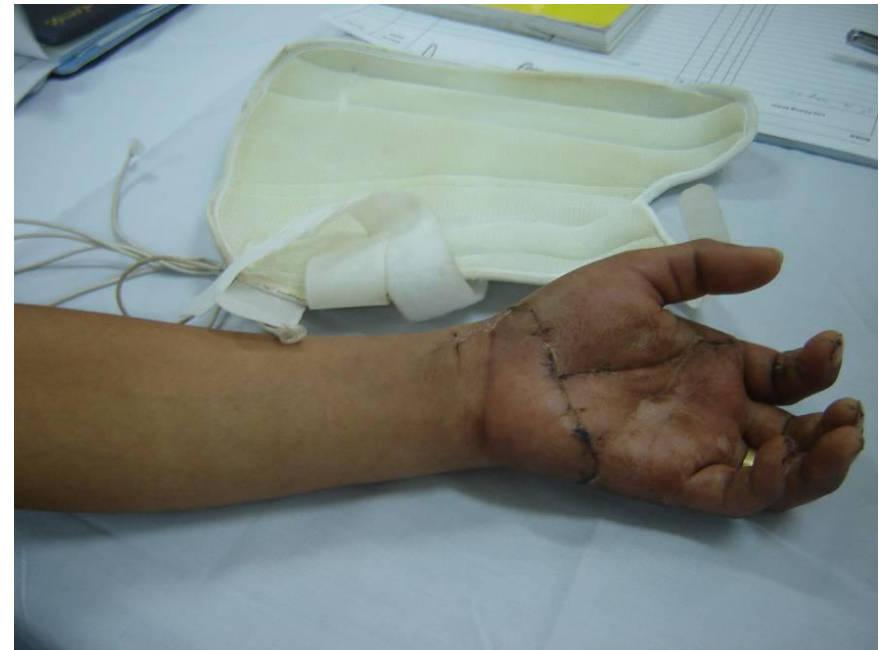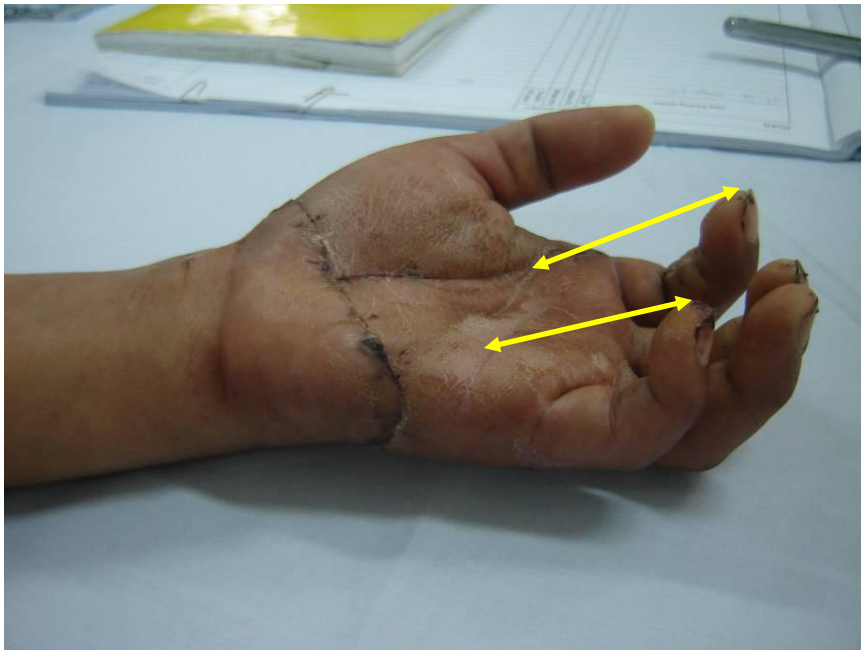Sau mổ bao nhiêu tuần?

Tầm vận động ngón như thế nào? (Khớp IP cứng không)

Bỏ dây thun được chưa? (4 tuần)

Bỏ nẹp được chưa? (6 tuần)

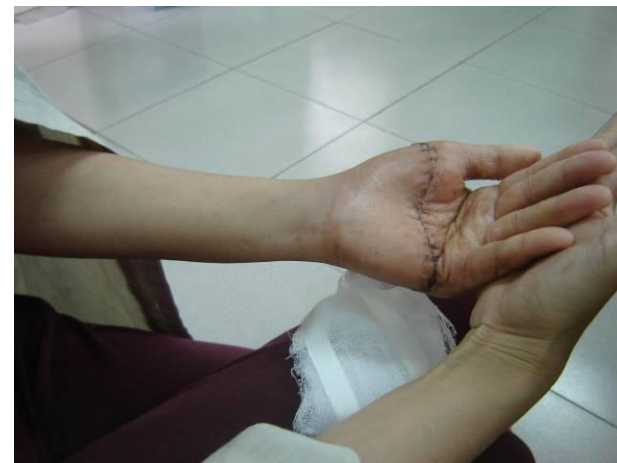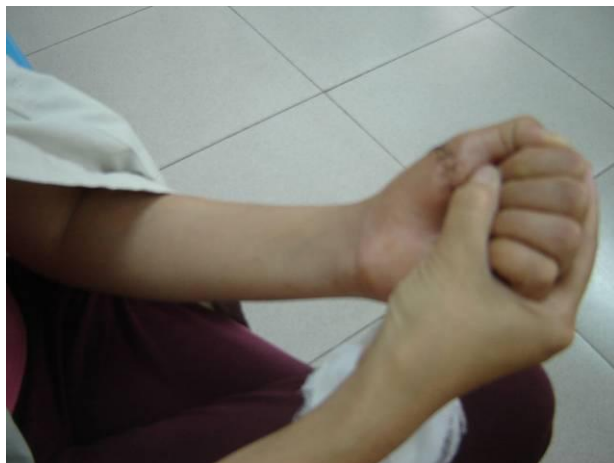Bài tập (gấp-duỗi) (chủ động-thụ động) (có-không đề kháng?)
(không gấp chủ động trong 3 tuần đầu, đề kháng nhẹ sau 8 tuần, đo lực sau 12 tuần)



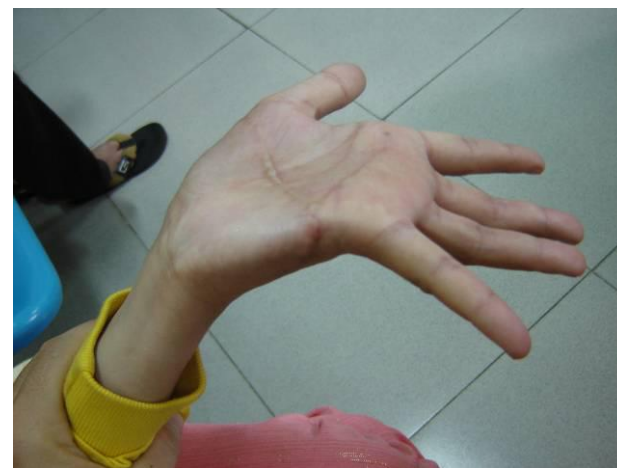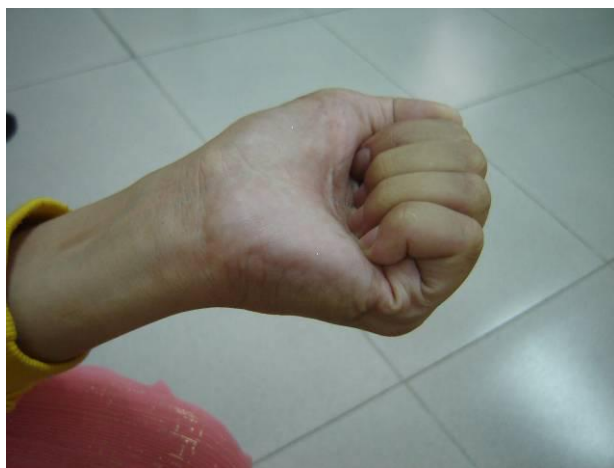Nữ, 20 tuổi, Q6, nội trợ. Đứt gân ngón 3,4,5, TK trụ, giữa.
Bỏ dây thun sau 2 tuần, bỏ nẹp sau 6 tuần

Tập trong tư thế bảo vệ gân gấp

22 ngày

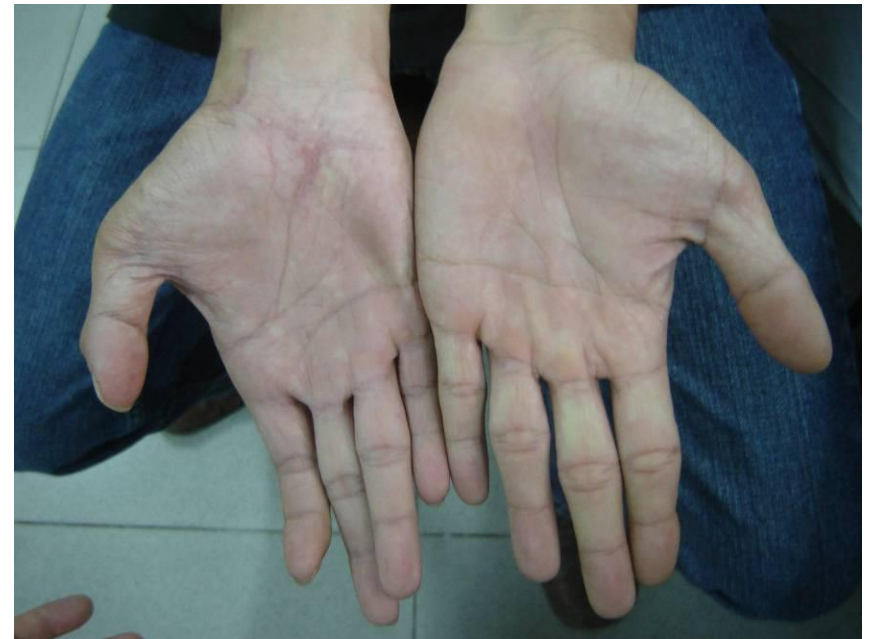
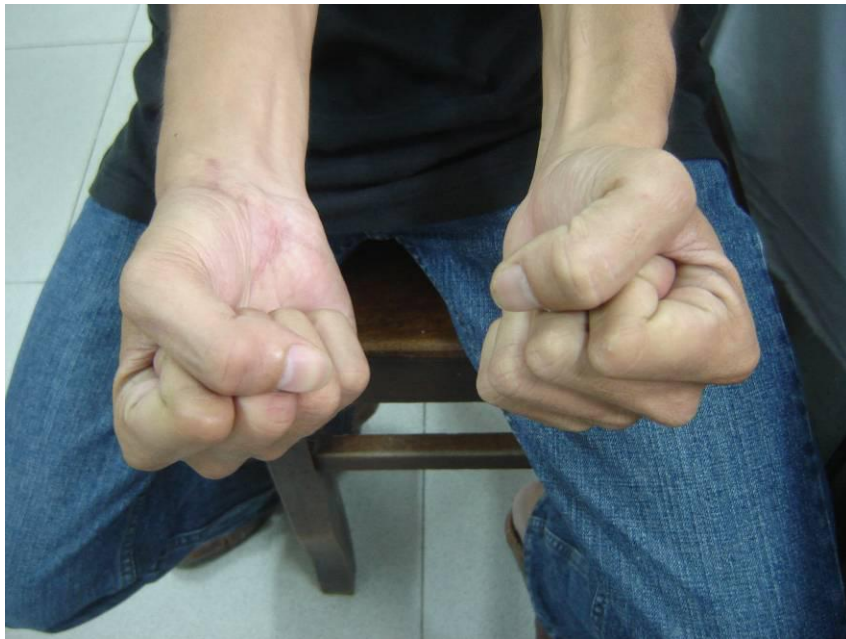
12 tuần,
khám
lần 5



Nam, 30 tuổi, tài xế, Đồng Nai.
Đứt gân gấp ngón 1-2. Tuân thủ tốt

Khám sau 1 năm



Co rút gấp ngón 1-2

Xin nhắc lại

Tập thụ động sớm sau mổ đứt gân gấp bàn tay

Theo nguyên tắc tập phối hợp của:

Kleinert: gấp thụ động nhờ dây thun và duỗi chủ động

Duran: gấp thụ động nhờ dây thun và duỗi thụ động

Từ ngày đầu đến tuần 3:

- Gấp thụ động nhờ dây thun và nhờ tay lành
- Duỗi chủ động và thụ động nhờ tay lành
- Chú ý: không được gấp chủ động ngón tay tổn thương trong 3 tuần đầu.

Tuần 4:

- Tháo bỏ dây thun. Tiếp tục mang nẹp bảo vệ.
- Gấp chủ động theo bài tập “đặt – giữ chủ động”.

Tuần 5 – 8:

- Nẹp bỏ sau 6 tuần.
- Gấp ngón theo bài tập “đỉnh cô tay” (thực hiện từ thụ động sang chủ động tự do)
- Chú ý:
 - Gấp ngón không để kháng
 - Duỗi các ngón tay với cô tay gấp
 - Duỗi cô tay với các ngón tay gấp

Tuần 9-12:

- Tập gấp chủ động có để kháng nhẹ
- Bài tập trượt gân gấp
- Tập duỗi chủ động và thụ động ở tư thế cô tay trung tính.
- Nếu có cơ rút khớp liên đốt thì mang nẹp kéo dần.

Tuần 12:

- Để kháng tăng tiến, trở lại công việc.
- Đo lực cơ.

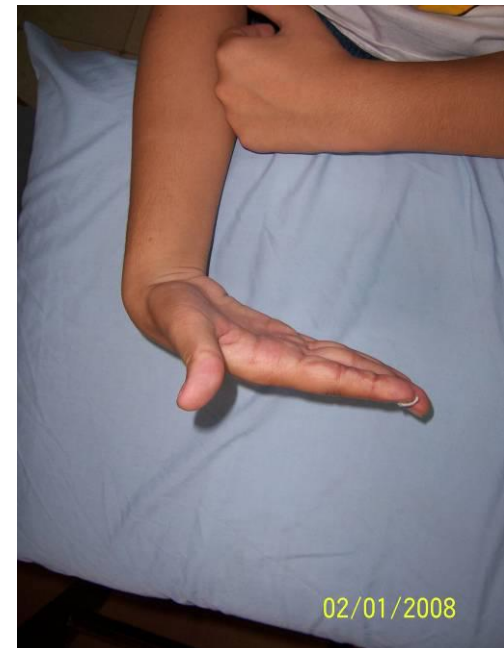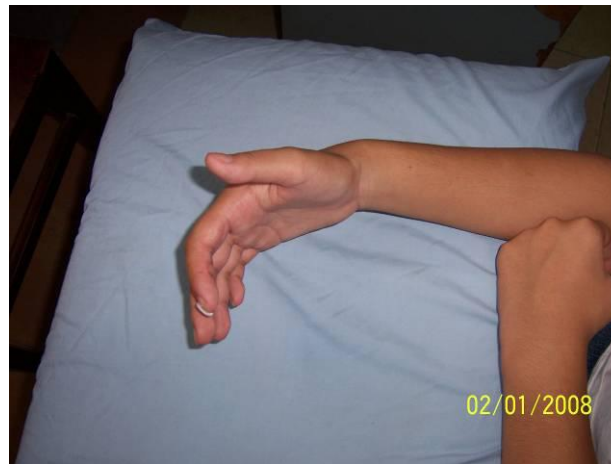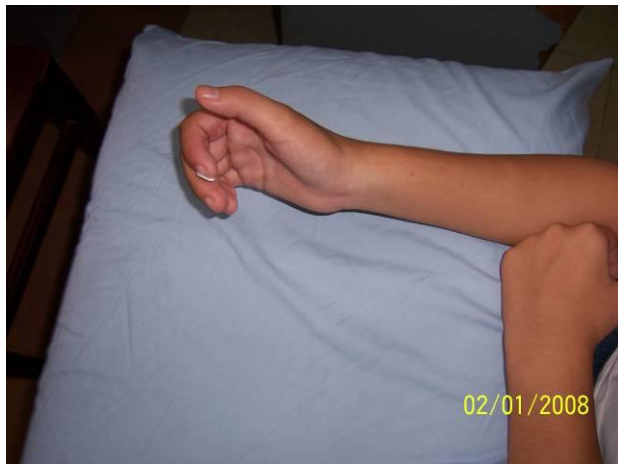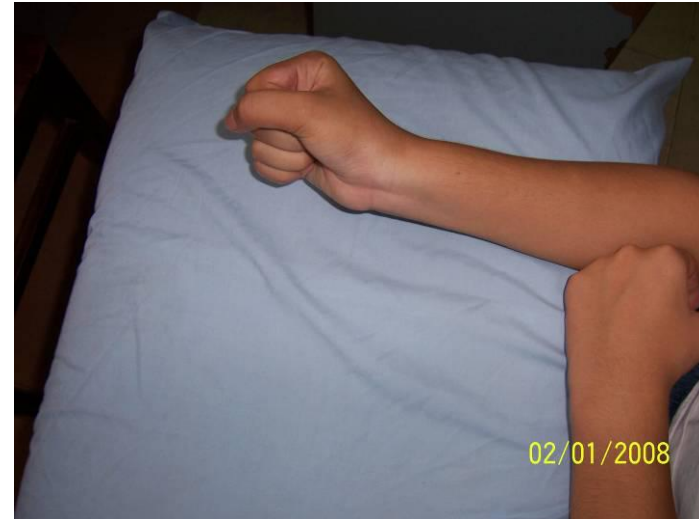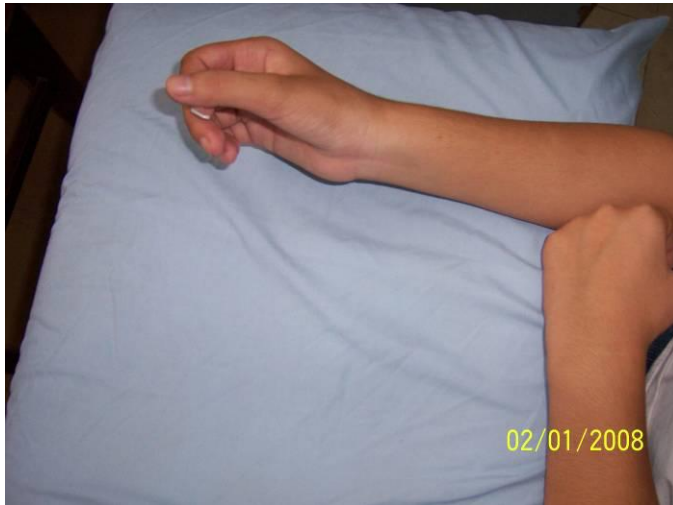Tài liệu tham khảo:

Phạm Đình Ngân Thanh (2009) “Đánh giá hiệu quả gấp thụ động sớm theo theo nguyên tắc Kleinert và Duran sau khâu nối gân gấp các ngón tay dài” *Lược văn tổ nghiệp bác sĩ nội trú, ĐHYD TPHCM.*

Người soạn: KTV Hà, BS Hưng

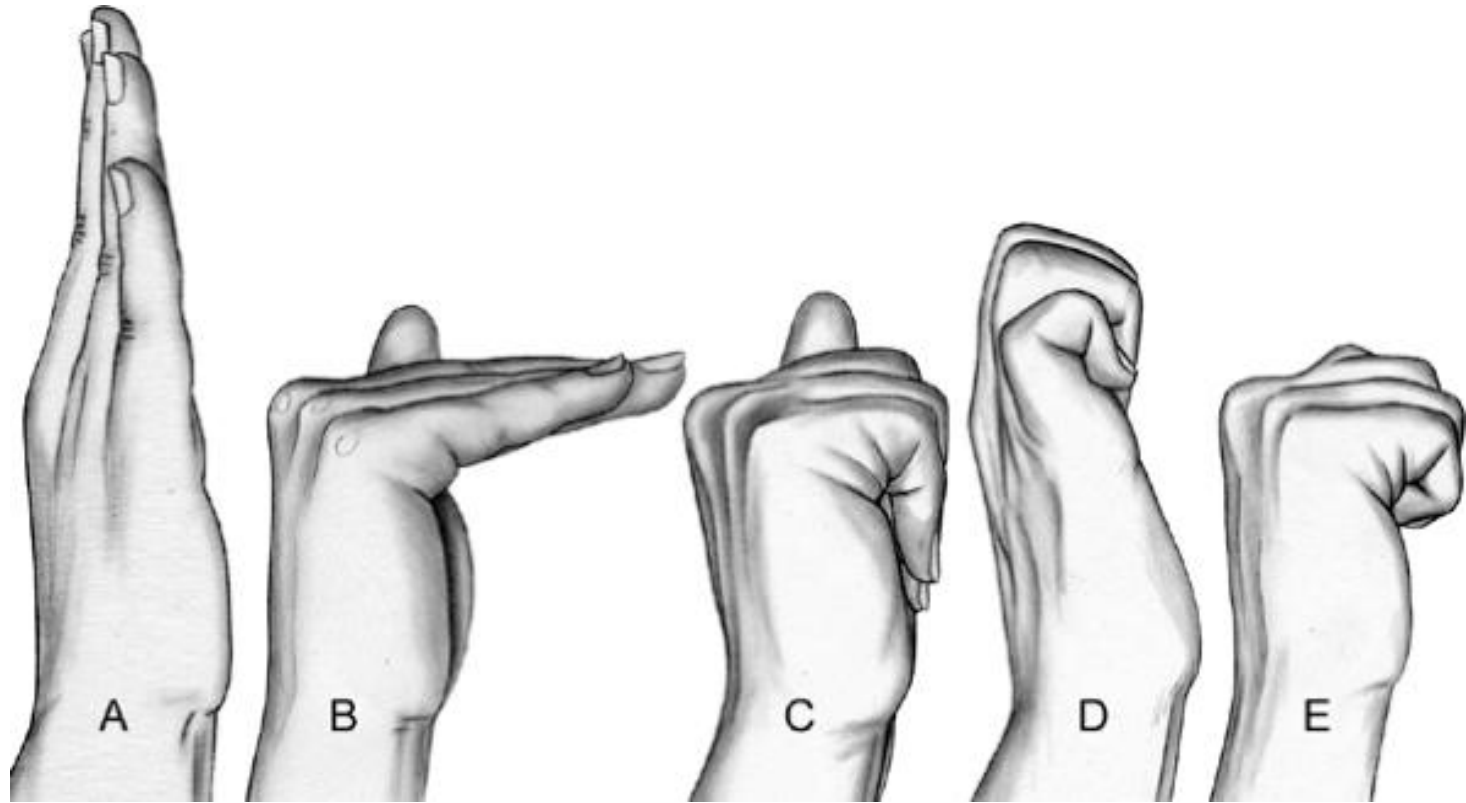
Ngày: 19/11/09

Bài tập “đính cổ tay”



Nguồn: Phạm Đình Ngân Thanh (2009)

Bài tập trượt gân gấp



Nguồn: Evans RB.(2003), “Early active motion after flexor tendon repair”, *Hand surgery*, Lippincott Williams & Wilkins, pp. 710-736.

BỆNH VIỆN CHỢ RẪY
Khoa: NLT - PHCN

PHIẾU KHÁM CHUYÊN KHOA

MS: P12/BV-01

Kính gửi:
Họ tên bệnh nhân: LAM HUỆ NHIÊN Năm sinh: 1980 (Nữ) (Nam)
Nghề nghiệp: Địa chỉ:
Số giường: Phòng: Số [NV][CC][PK]: Số BHYT:
Chẩn đoán: Đứt gân gấp # 3 tháng, tổn thương TK trụ

YÊU CẦU KHÁM	KẾT QUẢ KHÁM
2/8/2020: Đứt gân gấp. Hd A lam	
Nay: + hoạt động bình thường + lớn te khớp III, IV, V.	
Ơ VN: Hd bình thường. Hen TK 2 tháng sau	

Ngày 19 tháng 10 năm 2020
BÁC SĨ ĐIỀU TRỊ

Huu

Họ tên: BS Hữu

Ngày tháng năm
BÁC SĨ CHUYÊN KHOA

Họ tên



27/05/2011